LUNDS UNIVERSITET

Coarctatio Aortae

2016-02-05

VIC kurs 2016

Ulf Thilén

Coarctatio Aortae

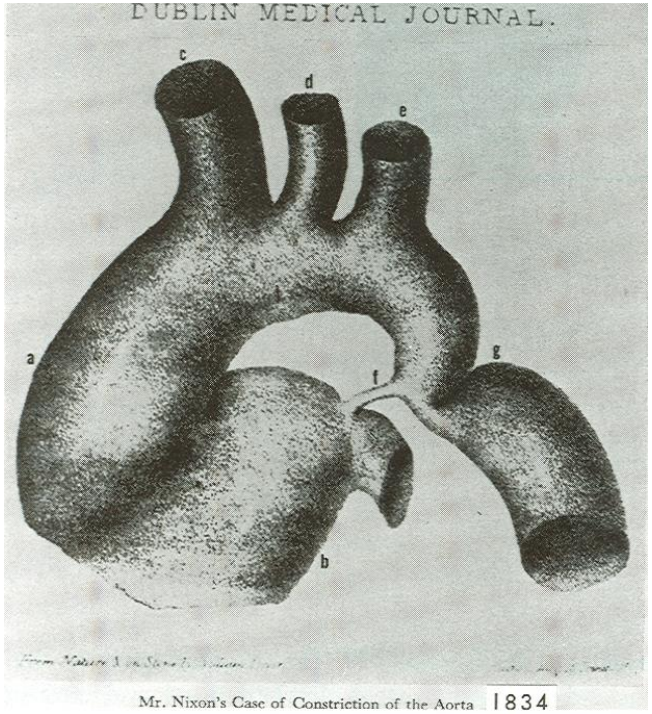

- **Beskrevs redan 1760**
  av Meckel och Morgagni

- **Utgör 5-8% av alla medfödda hjärtfel**
  (50-80/år i Sverige)
- **Män (XY) : Kvinnor (XX) = 2 : 1**
- **Vanligt (30%) vid Turners syndrom (X0)**

- **Kan vara delfenomen i komplex hjärtkärlanomali**
- **Isolerad ("enkel") coarctation**
  - **Kort membranlik**
  - **Långsträckt hypoplasi av distala aortabågen**

Coarctatio Aortae – ”a simple lesion”?

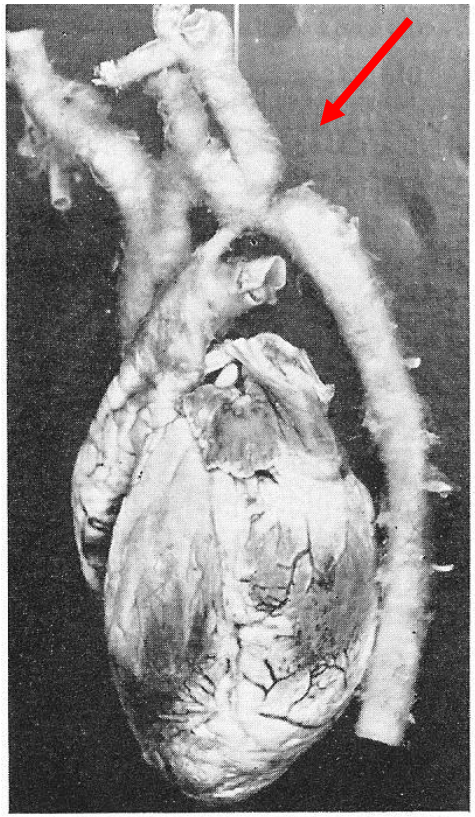

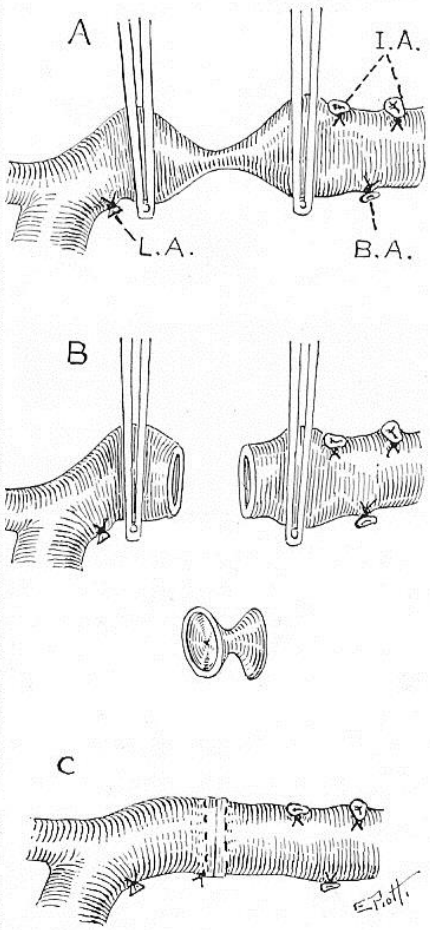

Fig. 25. Specimen of coarctation of the aorta from a twenty-five year-old woman who died from intracranial hemorrhage. From Bramwell and Jones, British Heart Journal, *3*:209, 1941. The coarctation appears just beyond the origin of the left subclavian artery.

Lokaliserad förträngning

Förträngning tas bort

Frisk……..?

Coarctatio Aortae – Generell arteriopati?

- Bicuspid aortaklaff 75%

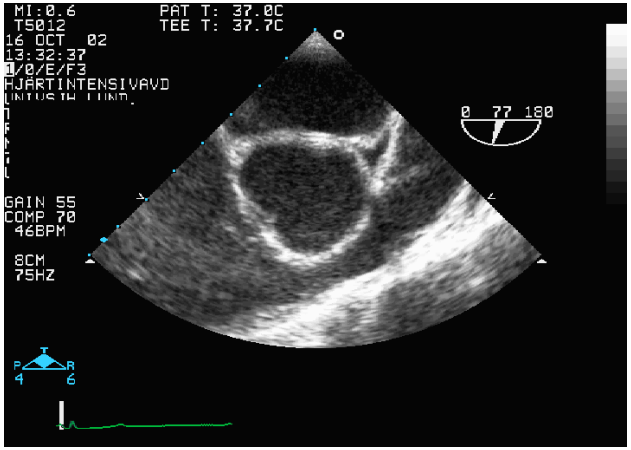

- Aorta ascendens dilatation

- Aneurysm Circ. Wilisii 5-10%

- Aneurysm distalt om coarctationen, t.ex. intercostalartär

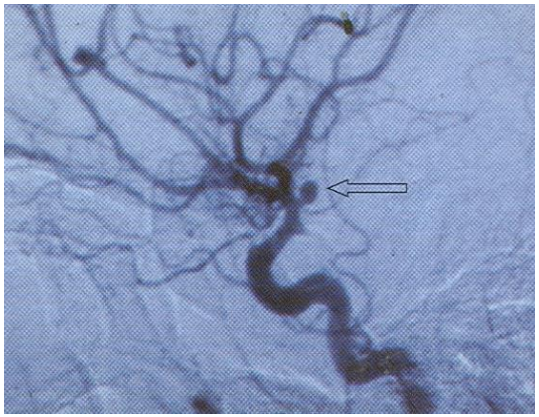

- Nedsatt kärlreaktivitet (endotelfunktion)

Gardiner et al. Circulation 1994;145-50

- Hypertonibenägen trots gott op-resultat

Coarctatio aortae

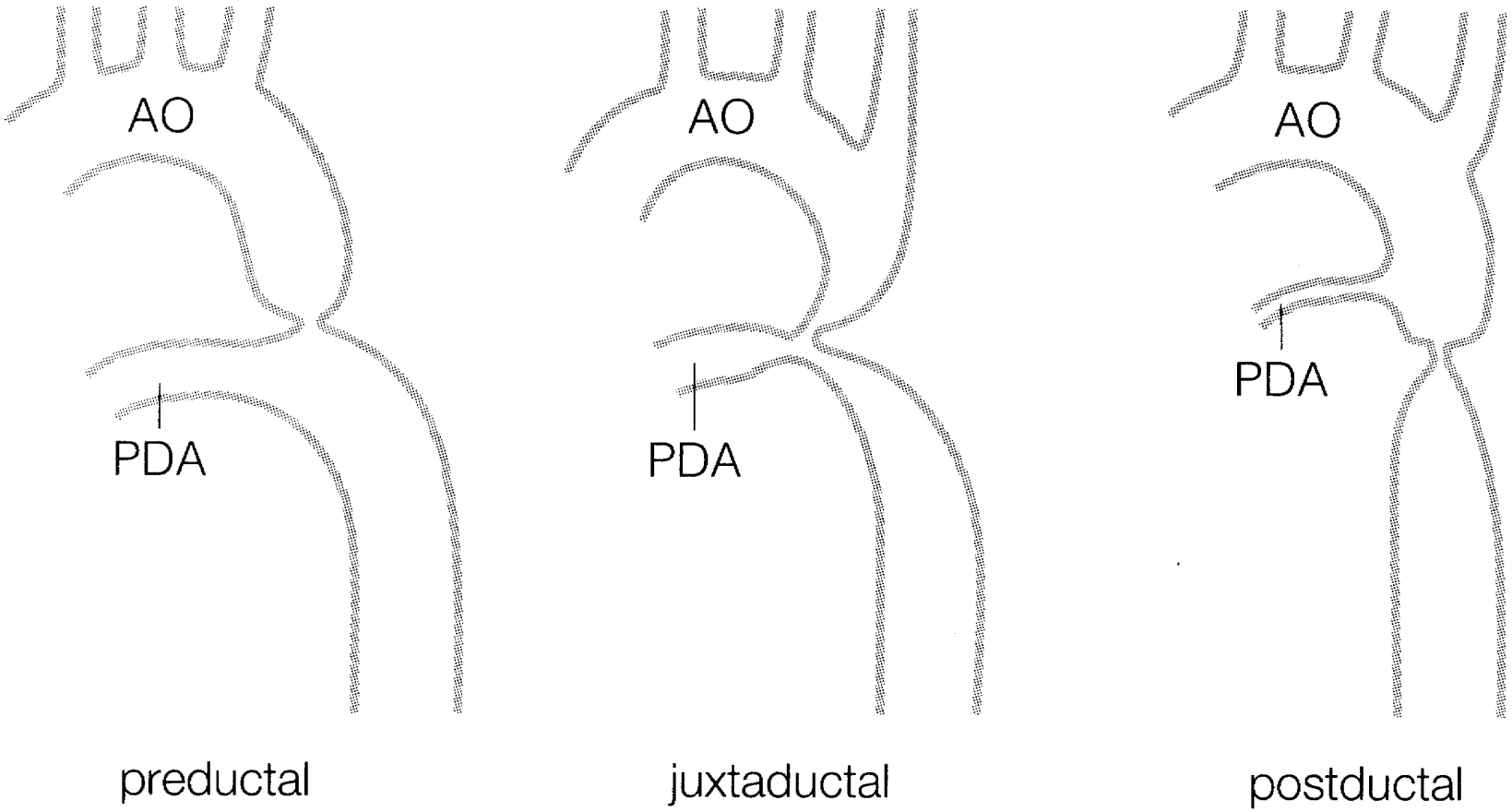

Livshotande symptom neonatalt när ductus stängs

”Vuxenvarianten”

Coarctatio aortae – kirurgisk behandling

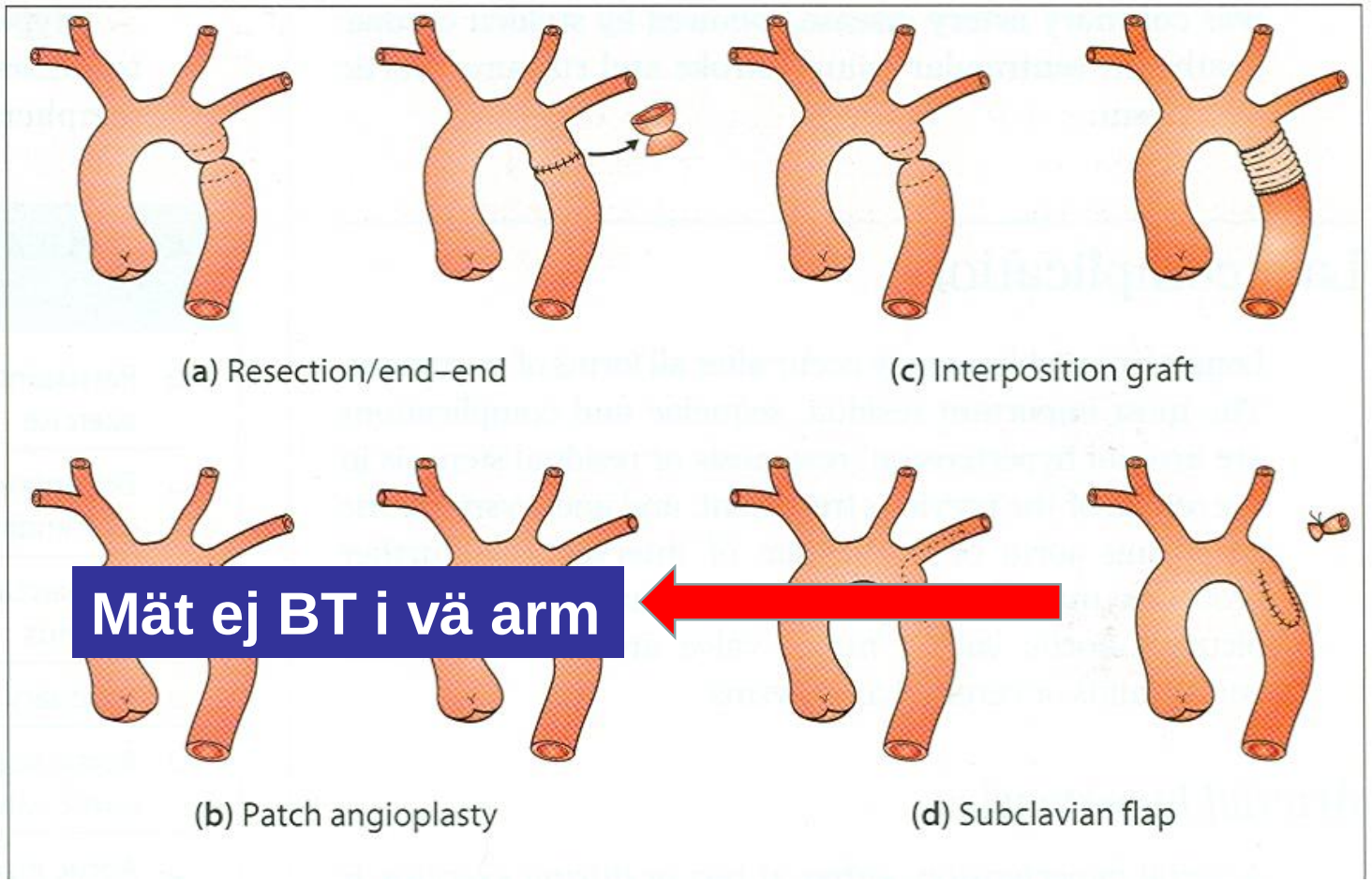

Mät ej BT i vä arm

Gatzouliz, Webb, Daubeney 2004

Coarctatio aortae
Senkomplikationer vid kirurgi

Restenos efter kirurgi:

Förekommer speciellt om operationen utföres i nyföddhetsperioden. ~20% restenos vid kirurgi före 3 mån ålder.
6-8 % om end-to-end anastomos

Aneurysm/pseudoaneurysm:

Cirkulära graft och patch bör regelbundet kontrolleras med MR eller CT

Aneurysm/pseudoanurysm

Man född -58. Opererad som ung med graft pga coarctatio
Haemoptys 1996. Ngt år senare, på väg hem från fest börjar patienten plötsligt spotta blod och faller ner livlös

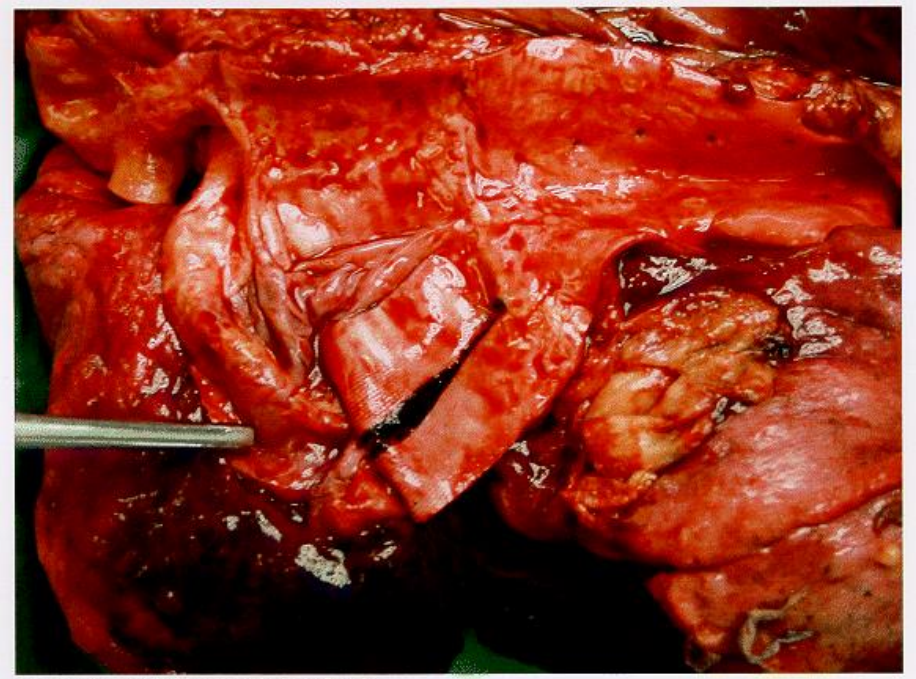

Aortaruptur; läkt respektive färsk

Aneurysm/pseudoanurysm

Hemoptys hos coarctationsopererad, särskilt om främmande material har använts, skall omgående utredas på misstanke om rupturerat pseudoaneurysm.

<u>CT eller MR</u>, inte bronkoskopi, är det första som skall utföras.

Coarctatio aortae
Presentation hos den vuxne

- **Som opererad coarctatio**

Oupptäckt coarctation

- **Ofta asymptomatisk**
- **Hypertension**
- **Huvudvärk**
- **Trötthet / matthet ben**
- **Aortadissektion**
- **Intracerebral hemorrhagi**

Coarctatio aortae
Fysikaliska fynd

- Blodtrycksskillnad arm – ben
- Svaga femoralpulsar, radio-femoral “delay”
- Blåsljud
  - -mellan skulderbladen
  - -eller från dysfungerande bicuspid aortaklaff
- Kollateraler – usurer vid lung-rtg

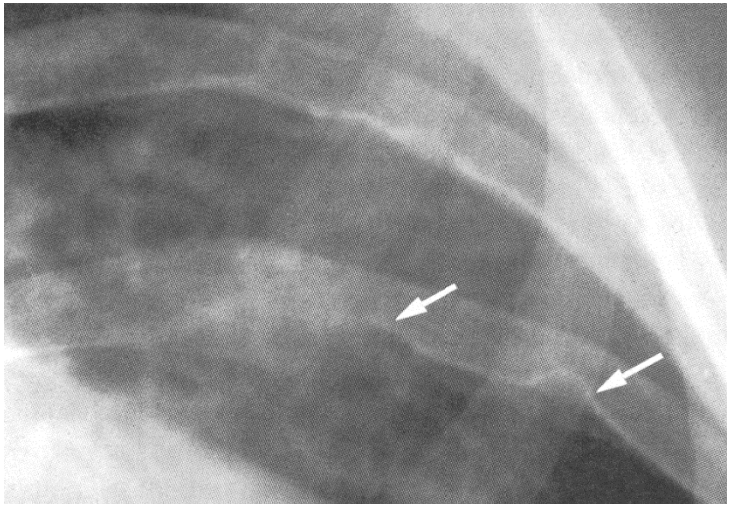

Coarctatio aortae
Ekokardiografi

- **Transthorakal inkl suprasternal vy**

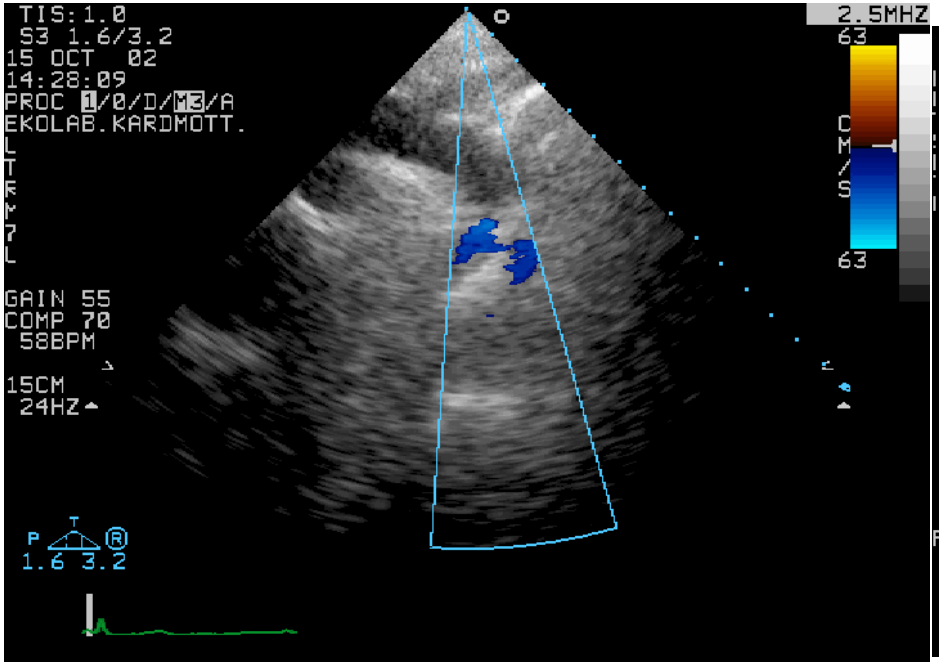

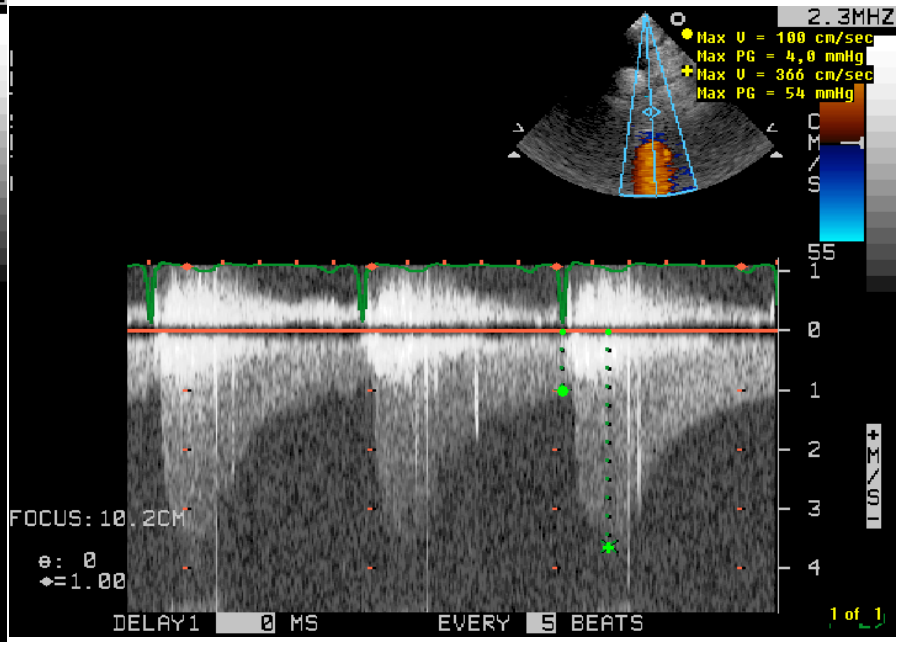

Systo-<u>diastolisk</u> gradient i Ao Desc

OBS. Förenklad Bernoulli-ekvation gäller <u>bara korta</u> stenoser

Coarctatio aortae
Ekokardiografi

- **Transesofagal ekokardiografi tillför som regel inte så mycket.**

Kan vara av värde i samband med stentning för att bedöma pre- och poststenotiska aortadimensioner

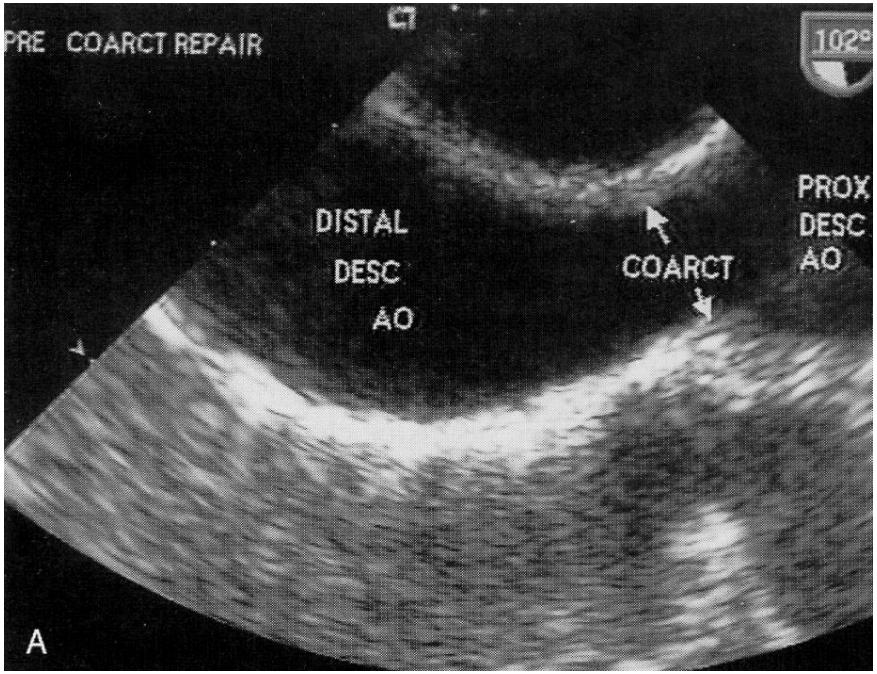

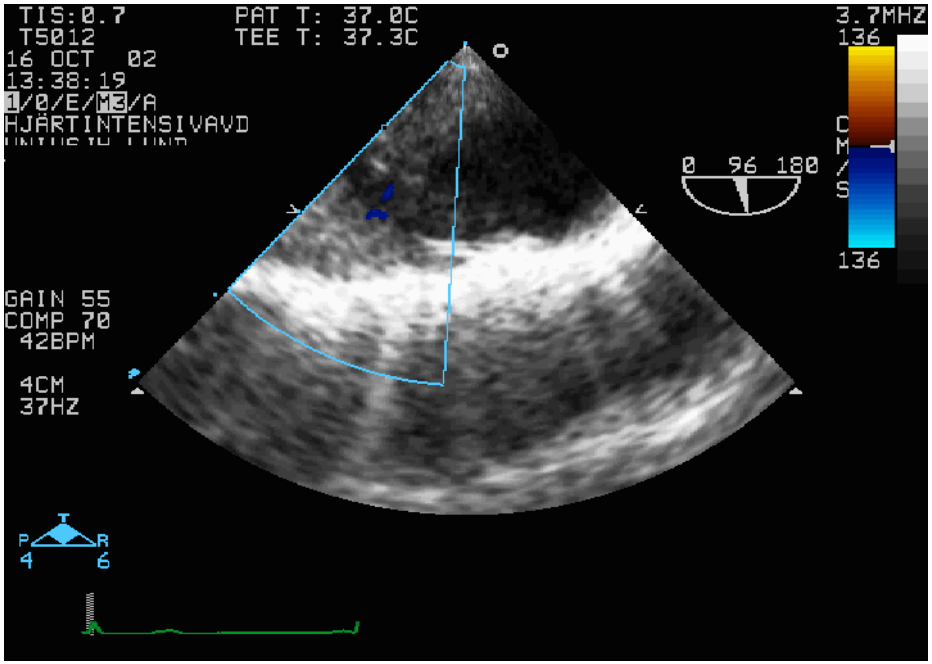

Coarctatio aortae
MR

Cardiac MRI Group, Lund

Coarctatio aortae
CT och angiografi

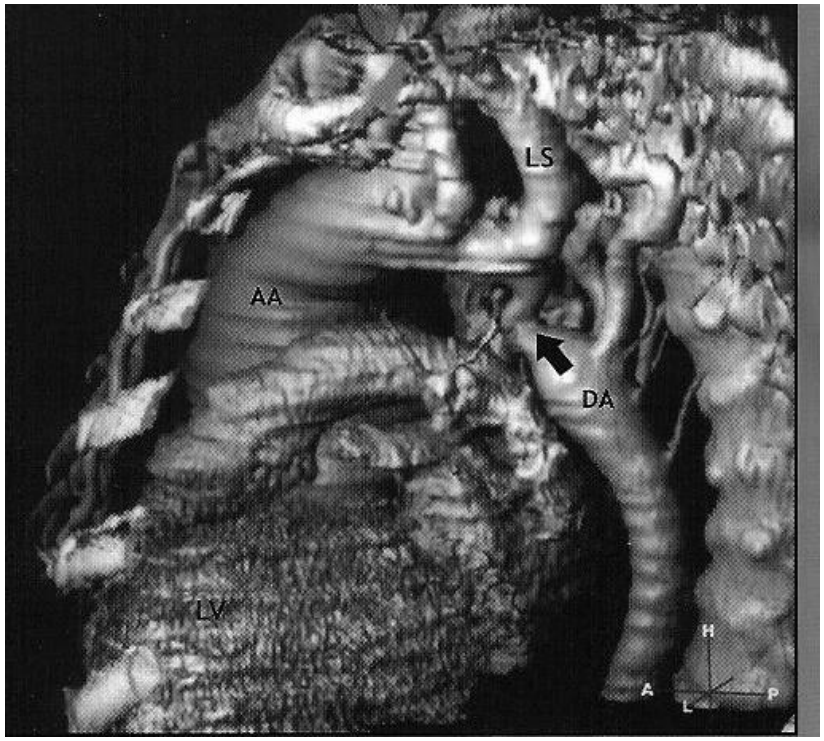

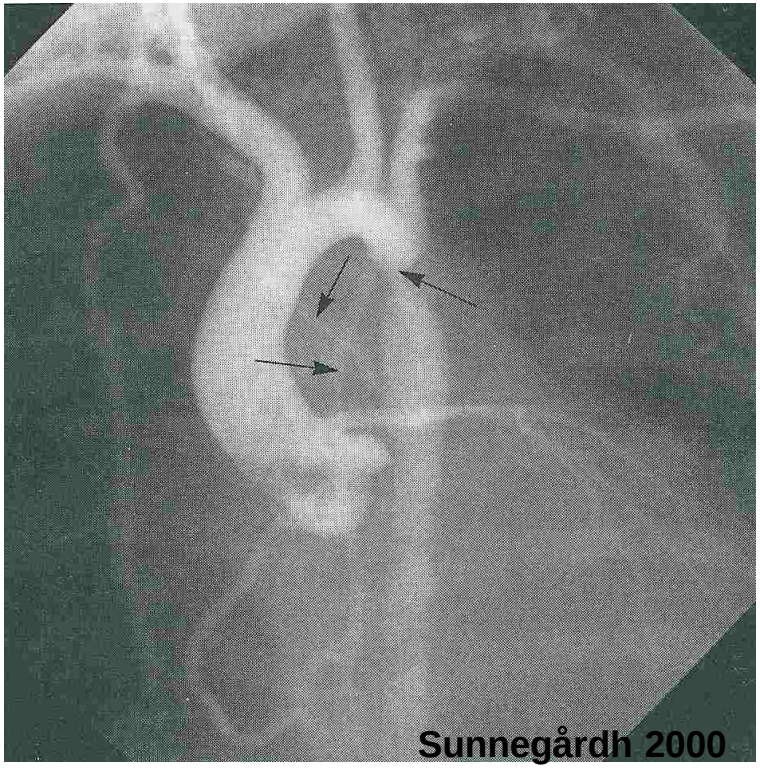

Angio/hjärtkateterisering sällan motiverat för diagnos

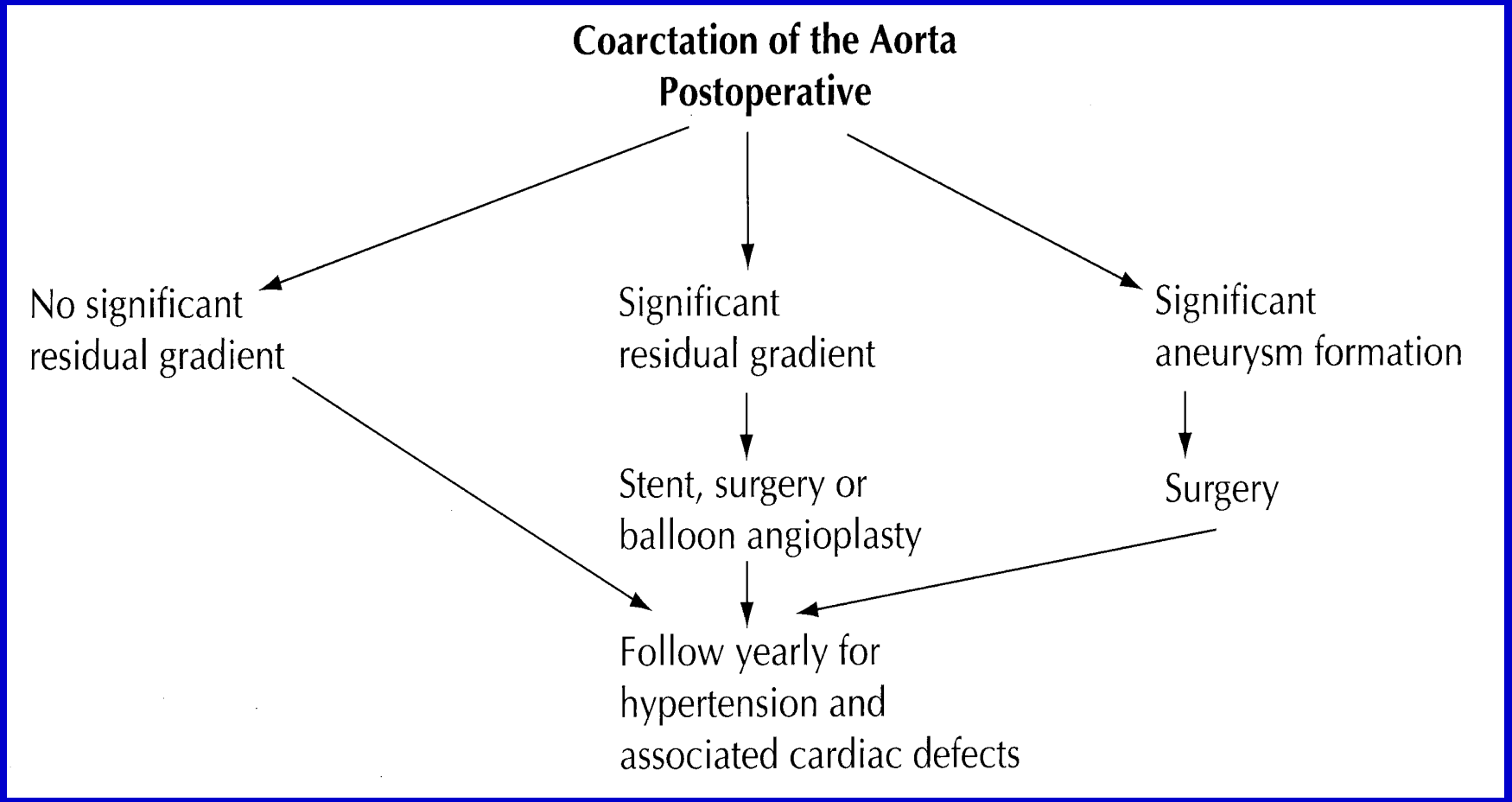

Gersony and Rosenbaum 2002

BT-mätning arm + ben

Eko (aortaklaff, ao asc, op-området)

MR eller CT var 3-5:e år hos dem med graft/patch (aneurysm)

Coarctatio aortae – behandlingsindikation

"all patients with significant aortic coarctation or recoarctation, including those with proximal systemic hypertension whether symptomatic or asymptomatic, warrant intervention"

Canadian Consensus Conference

Signifikant coarctation/recoarctation
=
Invasiv gradient > 20 mm Hg

Coarctatio aortae – dilatation/stentning

- ***Ballongdilatation***
- ***Ballongdilatation med stent***
- ***Ballongdilatation med täckt stent***

Särskilt vid recoarctation

Har, särskilt hos vuxna, alltmer kommit att bli ett alternativ till kirurgi även vid nativ coarctation

Coarctatio aortae
Komplikationer vid ballongdilatation/stent

- Stentmigration
- Aortaruptur
- Dissektion
- Aneurysm bildning
- Kärlskada femoralis
- Blödning – retroperitonealt hematom
- Stroke (sällsynt)

Mortalitetsrisk täckt stent (< 1%)

SWEDCON

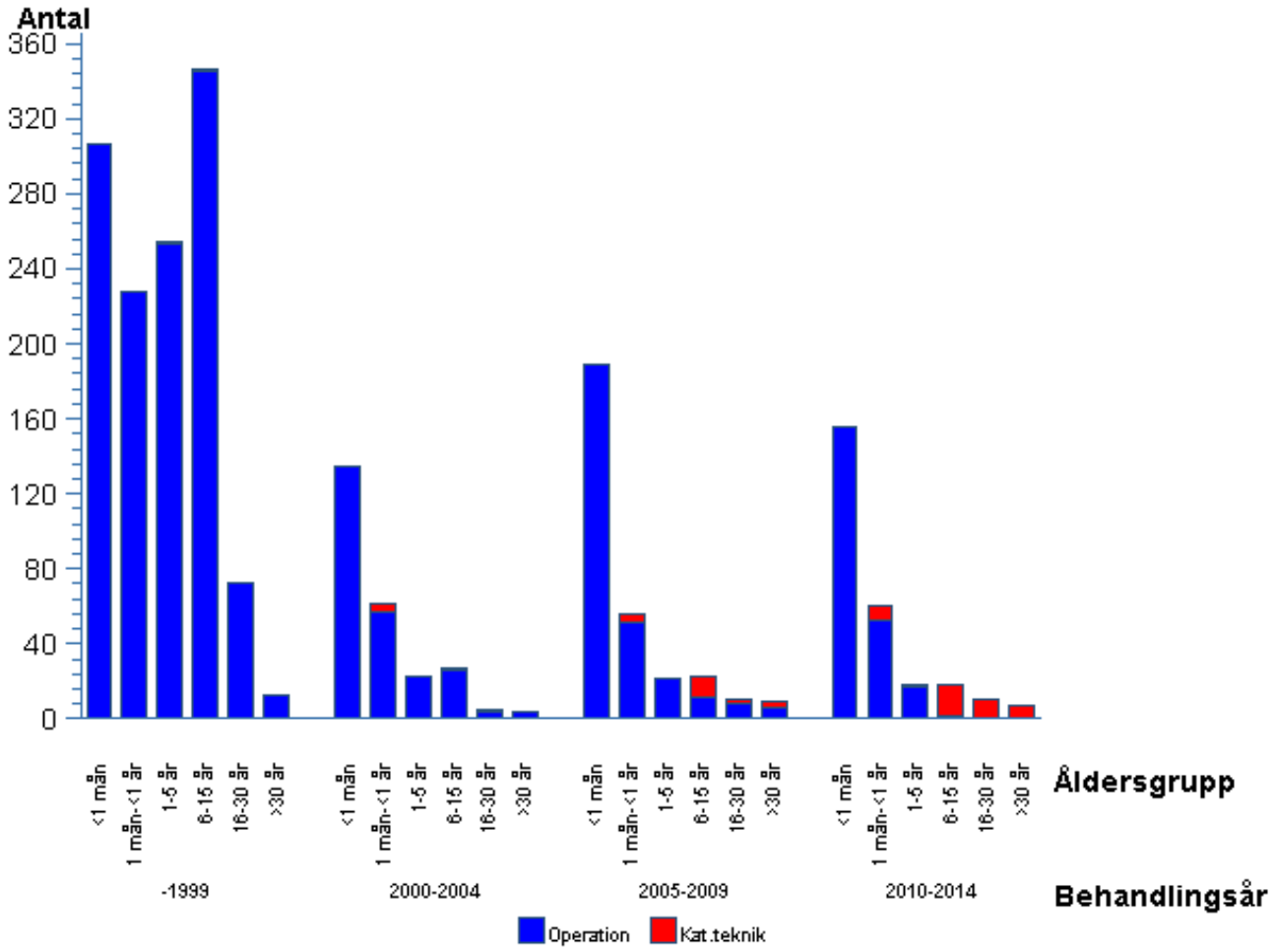

Bilden visar hur behandling av coarctation (första behandlingen) förändrats över olika tidsperioder och för olika åldersgrupper. Kateterbehandling som första behandling har införts långsamt men är nu dominerande för äldre barn och vuxna.

SWEDCON

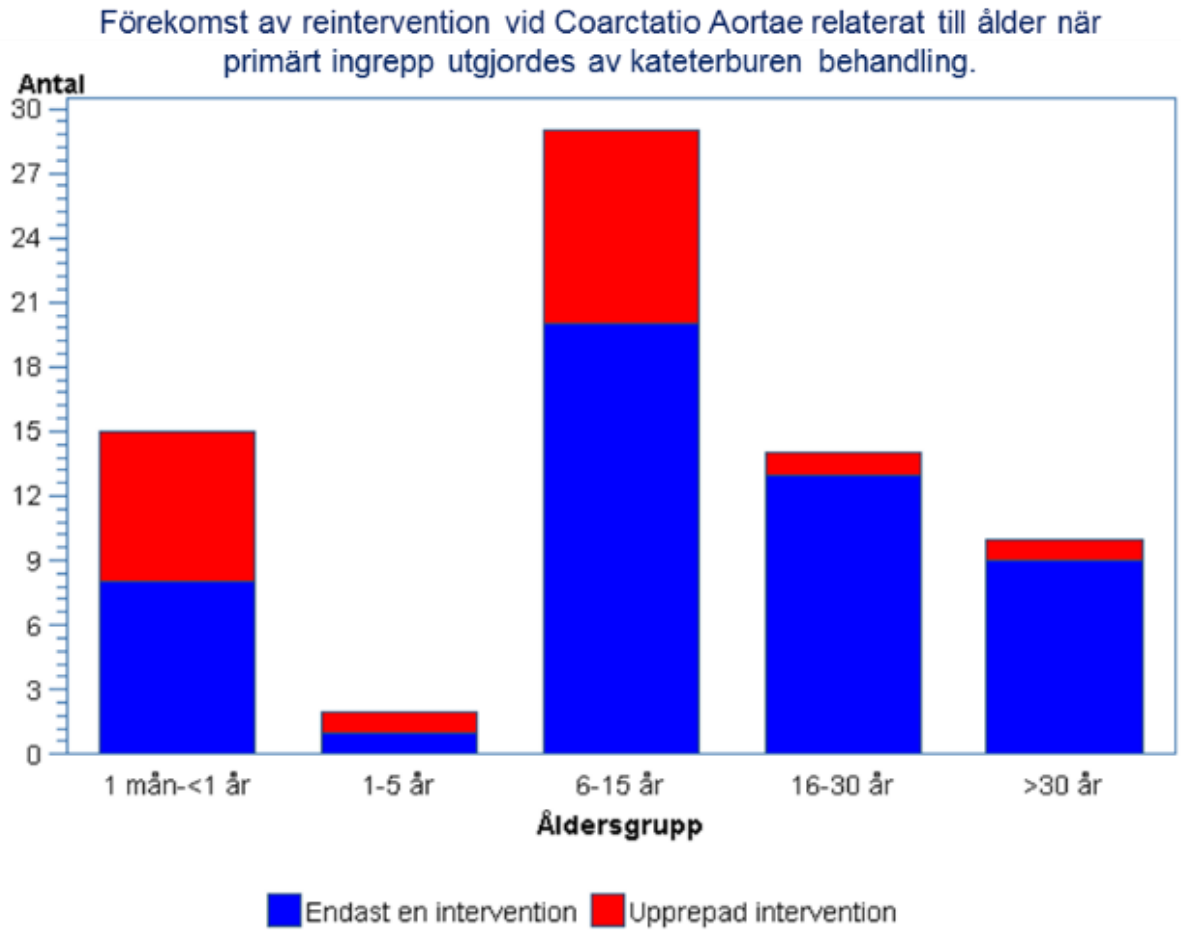
Förekomst av reintervention vid Coarctatio Aortae relaterat till ålder när primärt ingrepp utgjordes av kateterburen behandling.
Antal
30
27
24
21
18
15
12
9
6
3
0
1 mån-<1 år
1-5 år
6-15 år
16-30 år
>30 år
Åldersgrupp
Endast en intervention
Upprepad intervention

Coarctatio aortae

Prognos - överlevnad

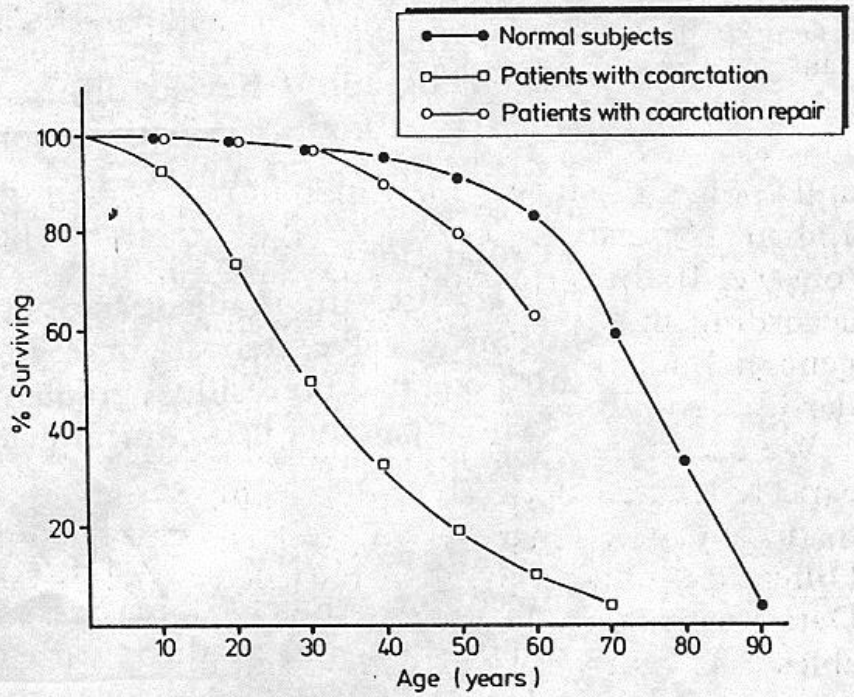

Fig 4 *Percentage of the subjects still alive at the end of each decade. The curve on the right (normal subjects) and the curve on the left (subjects with coarctation) are taken from Campbell[14] and the curve in the middle is drawn from our data.*

Presbitero et al. Br Heart J 1987;462-7

Coarctatio aortae op.

TABLE 1 Clinical Characteristics of Study Group

Variable	Outpatient Follow-up Group (n = 92)	Not Examined (questionnaire only) (n = 115)	p Value
NYHA class >I	13/92	14/115	0.68
Current age (yrs)	39 ± 11	38 ± 10	0.35
Men/women	59/33	72/43	0.88
Age at operation (yrs)	9 ± 7	8 ± 6	0.25
RETE	85 (92%)	109 (95%)	0.45
Systolic BP at first postoperative visit	119 ± 22	119 ± 18	0.89
Systolic BP at last visit	126 ± 18	127 ± 20	0.81

BP = blood pressure; NYHA = New York Heart Association; RETE = resection and end-to-end anastomosis.

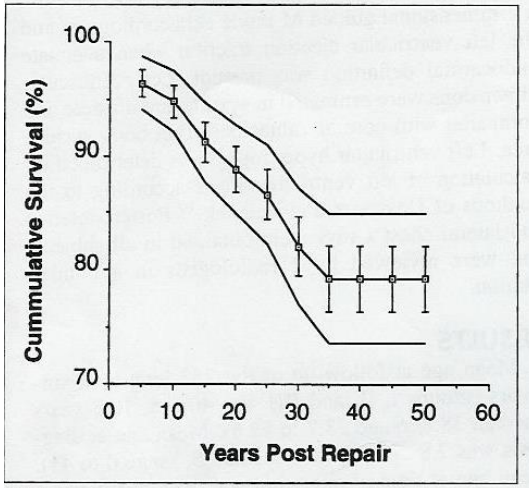

TABLE 2 Survival Probability, Stratified by Age at Operation (n = 252)

Yrs After Surgery	Age at Operation (Yrs) <1 (n = 47)	≥1<5 (n = 22)	≥5≤10 (n = 74)	>10 (n = 109)
0–5	97.8 ± 2.1	95.4 ± 4.4	98.6 ± 1	93.6 ± 2.2
5–10	95.7 ± 2.9	95.4 ± 4.4	95.9 ± 1.4	91.6 ± 2.5
10–15	93.6 ± 3.6	95.4 ± 4.4	93.1 ± 1.8	85.6 ± 3.2*
15–20	93.6 ± 3.6	95.4 ± 4.4	91.4 ± 2.1	81.4 ± 3.4†
20–25	91.3 ± 4.2	95.4 ± 4.4	91.4 ± 2.4	76.8 ± 3.7‡
25–30	91.3 ± 4.2	95.4 ± 4.4	87.1 ± 3.0§	65.2 ± 4.4‡
30–35	91.3 ± 4.2	95.4 ± 4.4	87.1 ± 3.0§	60.5 ± 4.7‡
35–40	91.3 ± 4.2	95.4 ± 4.4	87.1 ± 3.0§	60.5 ± 4.7‡
40–45	91.3 ± 4.2	95.4 ± 4.4	87.1 ± 3.0§	60.5 ± 4.7‡
45–50		95.4 ± 4.4	87.1 ± 3.0§	60.5 ± 4.7‡§

Percent of surviving ± SE.
For <1, ≥1<5, ≥5≤10 versus >10, *z <0.05; †z <0.01; ‡z <0.001; for ≥1<5 vs ≥5≤10, §z <0.05.

Toro-Salazar et al. Am J Cardiol 2002:541-7

Opererad coarctatio aortae i Lund 1953 - 1968. 30-46 års uppföljning.

Eftekhari M. med.stud., Thilén U.

Antal pat. = 43	**Medianålder**	**Intervall**
Ålder vid CoA op., år	19	3-40
Ålder vid uppföljning	60	36-79

Händelser under uppföljning	**Antal pat.**	**%**
Terapikrävande hypertoni inom 10 år postop.	2	5
Terapikrävande hypertoni inom 30 år postop.	15	35
Reoperation p.g.a. re-/restCoA	4	9
Reoperation p.g.a. aneurysm	1	2
Ischemisk hjärtsjukdom	9	21
Genomgången aortaklaffkirurgi	8	19
Stroke	0	0
Helt fri från kardiovaskulär sjukdom	11	26

Framtiden

Kateterterapi/stentning – kommer dominera helt bland de vuxna med coarctation/re-coarctation

Uppföljning via sjuksköterska kan komma att få större utrymme
T.ex. blodtryck + allmän bedömning var eller vartannat år.
Läkarkontroll med ”imaging” (eko) vart 5:e år.

Bättre uppföljning med registrering i SWEDCON – bättre och säkrare uppfattning om utfall och vad som är viktigt att ta fasta på.

Medicin som förhindrar aortadilatation??