Fostrets hjärtutveckling och fosterdiagnostik

Misha Bhat, barnkardiologen SUS I Lund
VIC dagarna
4-5 Februari, 2016

Introduktion

- Hjärtats utveckling under fostertiden
- Omställning i samband med födseln
- Indikationer for fosterdiagnostik
- Praktiskta detaljer
- Fosterekokardiografi – möjligheter och begränsningar
- Fosterekokardiografi i Lund

Hjärtats utveckling under fostertiden

- Komplicerad
- Många händelser, i sekvens
- I stort färdig i slutet av andra graviditetsmånaden
- Vanligaste medfödda missbildningen
  - Minst 1% (mer om man räknar bikuspid aortaklaff etc)
- Rubbningar i olika skeden av utvecklingen kan förklara olika hjärtfel

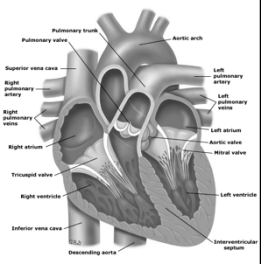

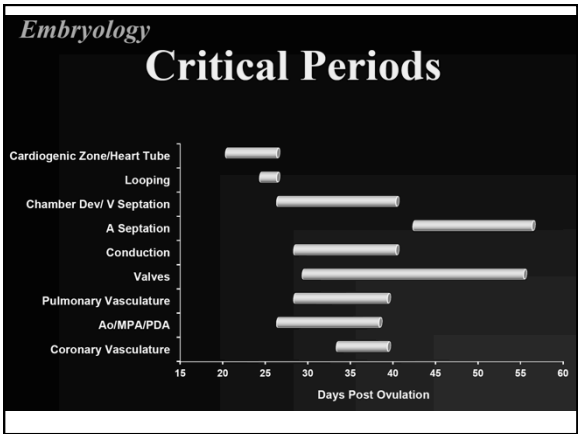

Tidig utveckling

- Börjar redan gestationsvecka 4 (2v efter befruktning).
- Embryot är en skiva
- 3 cell-lager – endoderm, mesoderm ectoderm
- Områden som kommer att bli framtida hjärtat, *cardiogenic fields*.
  - Redan identifierabara områden som skall bli HK vs VK
- Områden kommer samman till en båge, cardiac crescent.

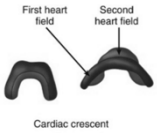

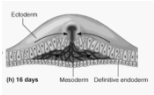

Tidig hjärtutveckling

- Bågarna smälter samman till ett rör , "primitive heart tube", med inflöde – utflöde
  - Sinus venosus
  - Primitive atria
  - Primitive ventricle
  - Bulbus cordis
  - Truncus arteriosus
- Ca 3 v efter befruktningen börjar hjärtat att pumpa (gestationsvecka 6), syns på UL

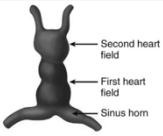

[redacted]

Cardiac Looping

- Röret "viker sig" till primitivt hjärta
- Från symmetrisk struktur till asymmetri
- Utbuktning och tillväxt av delar av röret
- Normal = D-looping
- Tar runt 6 dagar
- *CHD: CCTGA, andra hjärtfel med sk. L-Looping*

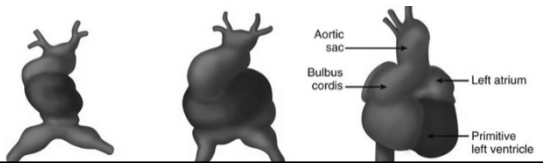

Septation – delning av hjärtat

- Hjärtat ett gemensamt rum
- Ingen skiljevägg mellan förmaken, kamrarna och även I utflödet (a. pulmonalis och aorta)
- Gemensam AV klaff och gemensam trunkusklaff

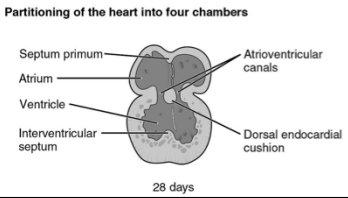

Septation: Förmak

- Inväxt av flera komponenter:
- *Septum primum*
- *Sinus venosus - lungvenssammanflödet*
- *Endocardial cushion - "dorsal mesenchymal protrusion"- delar AV klaffen i mitralis och trikuspidalis – canal septum*
- *Septum sekundum i taket på hö förmakssidan*
- ALLTID KOMMUNIKATION HÖ-VÄ
- Klafflik öppning mellan förmaken - foramen ovale

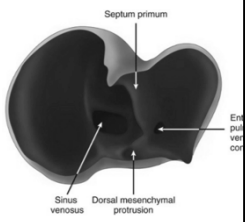

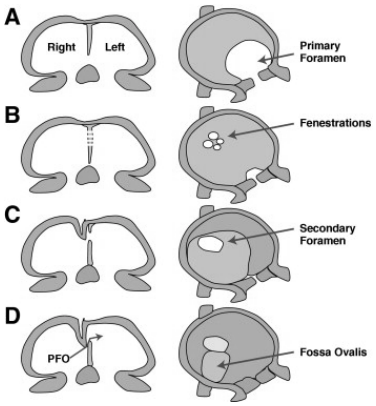

Septation: Förmak

- Inväxt av flera komponenter:
- *Septum primum*
- *Sinus venosus - lungvenssammanflödet*
- *Endocardial cushion - "dorsal mesenchymal protrusion"- delar AV klaffen i mitralis och trikuspidalis*
- *Septum sekundum i taket på hö förmakssidan*
- ALLTID KOMMUNIKATION HÖ-VÄ
- Klafflik öppning mellan förmaken - foramen ovale
- *CHD: sekundum ASD, "PFO", AVC, primum ASD (inkomplett AVC), vissa PAPVD*

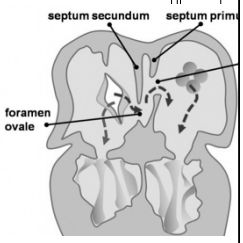

Septation: Kammare

- Komponenter
  - DMP delar AV klaffen och bildar övre delen av kammarseptum, under AV klaffen
  - Inväxt från nedom utflödet & apex – muskulära septum
  - Utflödesseptum
  - Där muskulära och inflödesseptum möts – membranösa septum
- Tidigt så ligger AV klaffarna över VK, med tillväxt av septum –> ligger lika över båda.
- *CHD: DILV, AVC, VSD (olika typer)*

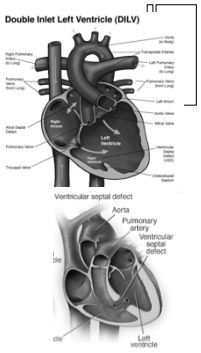

Septation: Utflödet

- Specialiserade celler, "Neural crest cells", vandrar in och delar utflödet i arteria pulmonalis och aorta
- Trunkusklaffen delas in aortaklaffen och pulmonalisklaffen
- Samtidigt sker rotation -> aorta över VK, pulm över HK
- *CHD: DORV, TGA, Truncus arteriosus*

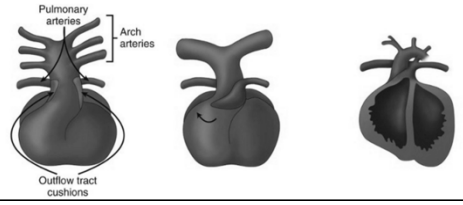

Aortabågen/Duktus

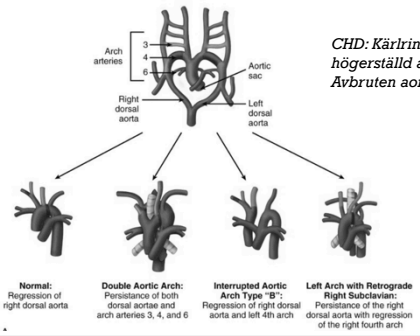

CHD: Kärlring, högerställd aortabåge, Avbruten aortabåge

Andra komponenter av hjärtat

- Lungvener: Bildas i ett nätverk av kärl bakom VF – 4 LV - gemensam lungven som inkorporeras in i VF
- *CHD: PAVPD, TAPVD, Cor triatriatum sinister*
- Kranskärl: växer in från myokard mot aortasinus

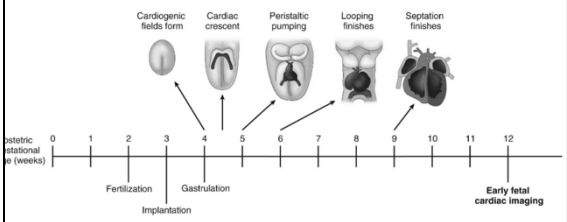

Sen hjärtutveckling

- Tillväxt, förtjockning av muskulaturen pga belastning
- "no flow, no grow"
- T.ex. Mitralisatresi, aortastenos -> underutveckling av VK och aorta
- *CHD: HLHS, Arcushypoplasi, coarctation?*

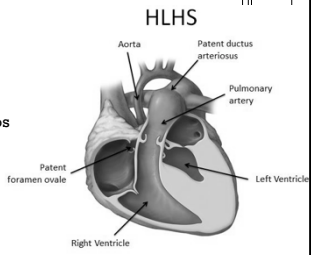

Fostercirkulationer

- 2 fosterförbindelser
  - Foramen ovale – högst syresatta blodet shuntas till VF -› huvud och kranskärl
  - Ductus arteriosus – blandat blod går till kroppen och inte ut i lungorna
- Placenta – syresätter och ger låg SVR
- Lungorna kollapsade hög PVR, lågt PBF och lungvensåterflöde

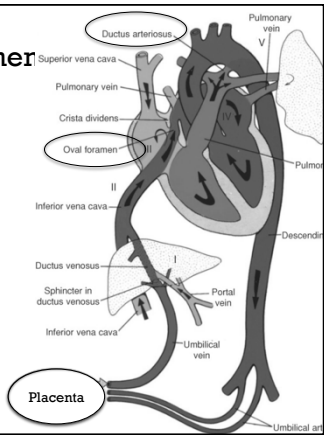

Födelsen

Omställning

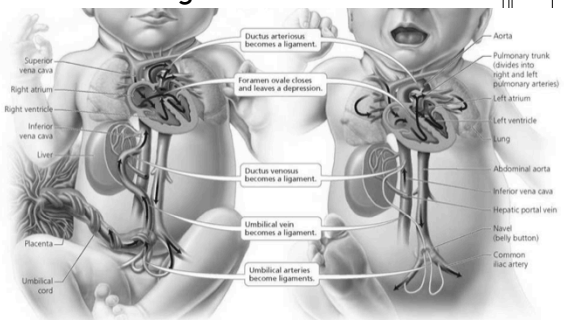

Netter images

Nyföddhetsperioden

- Minskad PVR
- VK pumpar till kroppen
- Ökad SVR
- Minskad volyms-belastning av HK
- Ökad tryck och volyms-belastning av VK
- Stora och lilla kretsloppet delas
  - DA stängs
  - FO stängs
- Ductusberoende hjärtfel blir symptomatiska
- Beroende av lungorna för syresättning av blod
- Ond cirkel av kardiopulmonella interaktioner

Varför utföra fosterhjärtundersökningar?

- Möjlighet att avbryta graviditeten vid svåra hjärtfel
- Förbereda mentalt
- Planera förlossningen och postnatal omhändertagandet
- Bättre resultat?

Indikationer för hjärtgranskningar hos foster

- Fetala indikationer
  - Misstänkt hjärtfel
  - Kromosomanomalier
  - Extrakardiella missbildningar
  - Misstänkt arytmi
  - Nuchal translucency
  - Hydrops
  - Monochorionic placenta
  - Andra tillstånd med risk för hjärtpåverkan
- Indikationer pga modern/ föräldrar
  - CHD I förstagradssläktning
  - CMP hos 1a gradssläkt
  - AVB hos 1a gradssläkt
  - Teratogener
  - Metabola sjukdomar
  - aSSA/SSB

Hur kommer patienter till fosterdiagnostiken i Lund?

- De flesta fall kommer efter 18-20 v ultraljud
- Oftast via hjärtgranskning I Lund eller Malmö med perinatologer alt via remiss från annat centrum
- Vid kvarstående misstanke till fosterhjärtmottagningen i Lund
  - 2 mottagningar per vecka
  - Kardiolog + perinatolog + kontaktbarnmorska (+/- kontaktSSK från avd 67)
  - Perinatalmöte en gång per vecka

Hur går en undersökning till?

Fosterläge

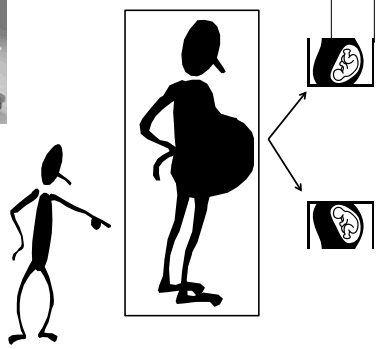

- **Vertex vs säte**
- **Vä vs höger**

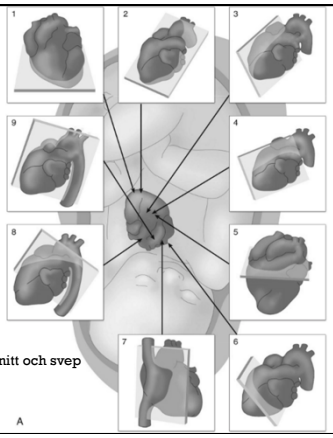

Etablerade snitt och svep

Strukturer att identifiera

- Hjärtats position
- Vena cava inferior / superior
- Lungvener
- Höger och vänster förmak
- Mitralis och trikuspidalisklaffar
- Höger och vänster kammare
- Kammarseptum
- Aorta och pulmonalisklaffar
- Aortabågen
- Duktus arteriosus
- A. pulmonalis
- Perikardium

- 2D eko
- FärgDoppler
- SpektralDoppler
- M-mode

2D echo

- Struktur och funktion
- Tillväxt
- Extrakardiell påverkan

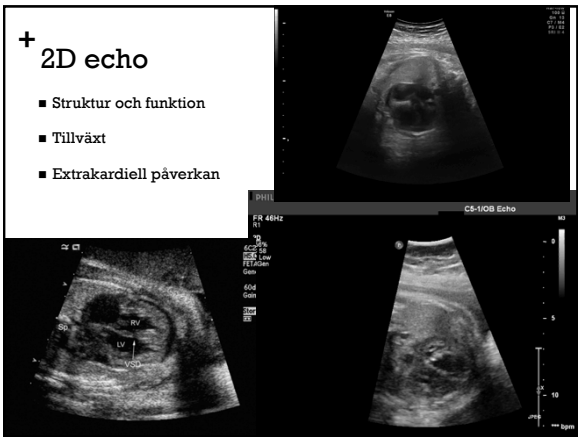

FärgDoppler

- Flödesriktning i t.ex. Duktus, aortabågen, förmaksseptum
- Vidd på en jet för grad av stenos
- Identifiera VSD och andra patologiska förbindelser
- Kvantifiera klaffläckage

SpektralDoppler

- Kontroll av normala flödesmönster (över klaffar, lungvener, aorta)
- Ger hastigheten över ett området – tryckskillnader
- Ger hjärtfrekvens
- Ger mekaniskt PR intervall
- Urskilja arytmier

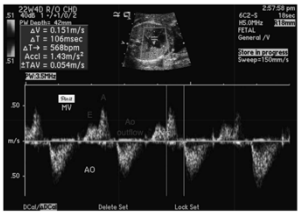

Andra modaliteter

- M-mode
  - Urskilja arytmier
  - Utvärdera funktion
- *Color M-mode*
  - *Arytmier*
- *(3D, strain)*

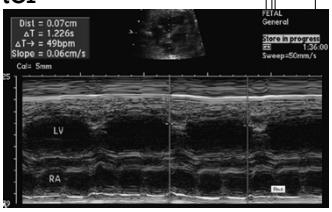

- Fetal hjärtMR
  - Funktion, flöde och syremättnad
  - Forskningsyfte
- Fetal magnetokardiogram
  - FosterEKG
  - Utvalda center

Fosterekokardiografi - möjligheter

- Upptäcka de flesta stora strukturella defekterna
- Ffa de som kräver intervention i nyföddhetsperioden
- Utvärdera hjärtfunktion och påverkan vid extrakardiell sjukdom
- Diagnosticera arytmier

Begränsningar

- Små strukturer
  - Anomalt lungvensåterflöde, ffa PAPVD
  - Bikuspid aortaklaff
  - Kranskärlsanomalier
  - Vissa aorta anomalier och kärlringar
  - Små VSD
- Kan ej förutspå stängning av fosterförbindelser
  - Sekundum typ ASD
  - Coarctation
  - PDA
- Tryckförhållanden
  - VSD (små, multipla)

Diagnos – vad näst?

- Information, information
- Återbesök vid behov för vidare information och diskussion
- Leta efter associerade problem, kontroll av tillväxt och flöde
- Strukturella hjärtfel
  - Beslut om att fortsätta graviditeten (fram tom v 21)
  - Genetisk provtagning?
  - Återbesök om de fortsätter med graviditeten
  - Förlossningsplanering
  - Hjärtgranskning vid nästa graviditet
  - Mycket begränsade terapeutiska alternativ
- Arytmier
  - Terapeutiska alternativ finns

Arytmier

- För snabb hjärtrytm eller oregelbunden rytm– takyarytmier
  - SVT
  - EAT
  - AFl
  - PAC
  - PVC
  - Mindre vanligt VT
  - Kan behandlas med antiarrhytmika via modern alt direkt till foster
  - vs förlossning
- För långsam
  - Blockerade PAC
  - AV block
  - Kan behandlas med kortison, ev stimulerande mediciner
  - vs förlossning och ev pacemaker

Förlossningsplanering

- Var – hjärtcentrum vs landsortsjukhus
- När – fullgången vs inducera tidigt
- Hur – vaginal vs kejsarsnitt
- Vem – BM, perinatolog, neonatolog, kardiolog, interventionist, kirurg
- Prostaglandin – håller duktus arteriosus öppen
- Annat – planera för navelkatetrar, inotropi, ventilator, pacemaker, betastimulerande, intervention

Delivery classification

	DEFINITION	EXAMPLES	ACTION	PERSONNEL
Class I	No hemodynamic instability.	VSD, AV canal, truncus arteriosus	Evaluation and monitoring.	Neonatology
Class II	Ductal-dependent lesions, stable hemodynamics anticipated.	Pulmonary atresia, critical coarctation or AS, HLHS	Vascular access, PGE infusion, ± arterial line.	Neonatalogy
Class III	Possibility or likelihood of hemodynamic instability.	TGA, TAPVR	Vascular access, PGE infusion, arterial line.	Neonatology + cardiology
IMPACT	Hemodynamic instability is anticipated at separation from placental circulation.	HLHS + IAS, Ebstein's, CHB, hydropic fetus	Cesarean section in cardiac facility (operating room or cath laboratory) with neonatal resuscitation in adjacent cardiac room.	Cardiac intensive care, cath laboratory, cardiac anesthesia, cardiac surgery, as necessary.

Fetal Heart Program, The Children's Hospital of Philadelphia

Team

Samt alla inremitterande perinatologer, barnmorskor, kardiologer
Våra neonatologer, intensivister, kirurger, interventionalister, arytmologer och ka

Sammanfattning

- Hjärtats utveckling är en komplicerad process som fortsätter även under närmsta tiden efter födseln
- Vissa delar av utvecklingen kan kopplas direkt till vissa medfödda hjärtfel
- Fosterekokardiografi kan utvärdera struktur, funktion och även rytmrubbningar
- Vid strukturella fel är information och förlossningsplanering centrala
- Vid arytmier finns möjlighet för intervention
- De flesta foster med strukturella hjärtfel är stabila intrauterint och kan förlösas vaginalt i fullgången tid
- Beroende av ett fungerande samarbete mellan kardiologi, KK och neonatologi/intensivvård